

## *jota kit 1912* PÉRI-IMPLANTITE / PARODONTITE

**Du PD Dr. Philipp Sahrman**  
**Université Zurich**

Une gamme composée par un professionnel pour garantir la réussite à long terme de la chirurgie implantaire.

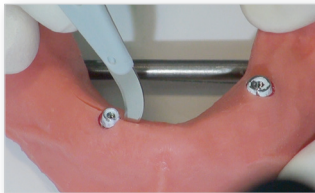
Les instruments sélectionnés avec soin par le Dr. Sahrman permettent une chirurgie implantaire ainsi que le lissage et le polissage des structures implantaires en titane exposées.

Grâce à ce kit, il est possible d'obtenir une surface particulièrement lisse ce qui réduit le risque d'une nouvelle péri-implantite.

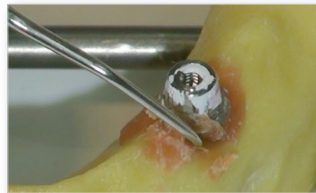

**PD Dr. Philipp Sahrman**  
Klinik für Präventivzahnmedizin,  
Parodontologie und Kardiologie  
Zentrum für Zahnmedizin, Universität Zürich

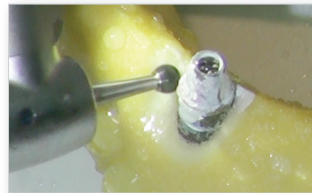
## jota kit 1912 PÉRI-IMPLANTITE / PARODONTITE



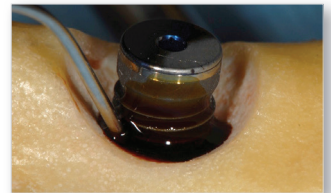
1) Mise à nu de l'implant ou de la crête à l'aide d'un scalpel et d'une rugine.



2) Nettoyage manuel et élimination des tissus de granulation enflammés à l'aide d'une curette. Travail sur l'os et non sur l'implant.



3) Meulage de l'os à l'aide de la fraise boule **C15**, pour faire de la place au niveau du filetage hélicoïdal mis à nu.



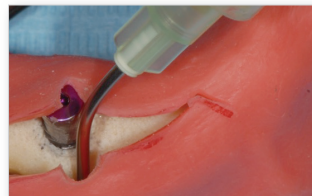4) Application d'une solution d'iode à 10 % pendant 5 minutes puis rinçage au NaCl.



5) Ponçage des filetages exposés à l'aide du corps abrasif **652**, façonné au préalable à la forme souhaitée à l'aide d'un diamant de dressage **811**.



6) Lissage de la surface de l'implant à l'aide d'un Arkansas **638**. Ce dernier doit être façonné au préalable à la forme souhaitée à l'aide d'un diamant de dressage **811**.



7) Insérez du Solcoseryl dans le repli chirurgical et dans le périoste pour protéger cette zone de toute poussière éventuelle de polissage issue de l'étape suivante.



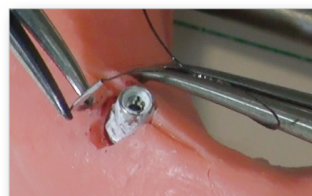8) La surface de l'implant est lissée davantage avec le polisseur brun **9501M**, un brillant mat est obtenu.



9) Le polisseur diamanté gris **9831** permet d'obtenir la surface finale lisse et brillante.



10) Rincez ensuite la zone traitée soigneusement à l'aide de NaCl.




11) Ensuite, fermeture de la plaie avec un fil de suture chirurgicale 5-0 et repositionnement de la muqueuse apicalement à l'aide d'un pansement parodontal.

\* La mise en forme du corps abrasif **652** et de l'Arkansas **638** dépend de la situation clinique et de la position de l'implant.



|                       |   |                 |
|-----------------------|---|-----------------|
| <b>811LG.FG.037</b>   |  |                 |
|                       | *Le diamant de dressage est utilisé pour la mise en forme du corps abrasif          | portatif        |
| <b>638.RA.025.ARK</b> |  | ↻<br>20'000 OPT |
| <b>652.RA.035.GRN</b> |  | ↻<br>20'000 OPT |
| <b>C15.RAL.023</b>    |  | ↻<br>50'000 OPT |

|                     |   |                 |
|---------------------|---|-----------------|
| <b>C15.RAL.016</b>  |  | ↻<br>50'000 OPT |
| <b>9501M.RA.030</b> |  | ↻<br>8'500 OPT  |
| <b>9831.RA.030</b>  |  | ↻<br>8'500 OPT  |